

Tratamiento ortopédico del disyuntor en abanico y máscara facial. Caso de labio paladar fisurado unilateral

Orthopedic treatment of palatal expander and dental orthodontic facemask. Case of unilateral cleft lip and palate

<https://doi.org/10.37135/ee.04.18.08>

Autores:

Boris Xavier Uzhca Suárez¹ - <https://orcid.org/0009-0008-3167-6835>

Miriam Verónica Lima Illescas¹ - <https://orcid.org/0000-0001-6844-3826>

María José Pugo Sagbay¹ - <https://orcid.org/0009-0002-1500-2108>

Afiliación:

¹Universidad Católica de Cuenca, Cuenca-Ecuador.

Autor de correspondencia: Boris Xavier Uzhca Suarez. Universidad Católica de Cuenca. Dirección postal: Av. de las Américas y Humboldt, 10106A, Cuenca, Azuay, Ecuador. Email: boris.uzhca@est.ucacue.edu.ec. Teléfono: 0981914294.

Recibido: 8 de mayo de 2023

Aceptado: 17 de julio de 2023


RESUMEN

Se presenta un caso clínico de un paciente masculino con 12 años de edad diagnosticado con labio paladar fisurado unilateral no sindrómico, maloclusión clase III, resalte de -5 mm y mordida cruzada posterior bilateral, el que recibió tratamiento ortopédico mediante el uso de disyuntor en abanico y máscara facial. Luego de 7 meses de terapéutica, se obtuvo una evolución favorable relativa a la protrusión del maxilar y un resalte de 0 mm. El resultado del tratamiento pudo verse afectado debido a la edad del paciente, el que se encontraba en etapa de crecimiento puberal.

Palabras clave: técnica de expansión palatina, labio leporino, fisura del paladar.

ABSTRACT

A clinical case is presented of a 12-year-old male patient diagnosed with unilateral non-syndromic cleft lip, palate, class III malocclusion, -5 mm overjet, and bilateral posterior crossbite, who received orthopedic treatment using a palatal expander and dental orthodontic facemask. After seven months of therapy, a favorable evolution was obtained regarding maxillary protrusion and a 0 mm overjet. The



result of the treatment could have been affected due to the patient's age, who was in the pubertal growth stage.

Keywords: Palatal Expansion Technique, Cleft Lip, Cleft Palate.

INTRODUCCIÓN

El labio paladar fisurado (LPF) o labio paladar hendido es una malformación congénita craneofacial que se produce por una deficiente unión de las correspondientes estructuras anatómicas durante el desarrollo embrionario.⁽¹⁾ Durante el periodo 2005-2010, en el Hospital Isidro Ayora en Quito, Ecuador, se registraron 163 de estos eventos del sistema estomatognático en neonatos (15 labio fisurado, 39 fisura palatina y 109 labio paladar fisurado).⁽²⁾


Los principales factores de riesgo para la aparición del LPF son de carácter ambiental y/o genético, reportándose una importante asociación con el consumo de agentes nocivos por la madre durante la etapa gestacional.⁽²⁾

Esta patología afecta la salud del individuo de manera integral, generando dificultades en el habla, la alimentación y el aspecto facial. Algunos autores informan el desarrollo de problemas psicológicos de autoestima y limitaciones en la socialización que producen efectos indeseados a nivel emocional.⁽³⁾

Preferiblemente, en la etapa de la niñez, la aplicación de un tratamiento médico-quirúrgico reconstructivo de queiloplastia y palatoplastia posibilita corregir este tipo de anomalía, pero se requerirá un abordaje terapéutico odontológico para redireccionar el crecimiento óseo y disminuir las complicaciones dentofaciales en el paciente.⁽⁴⁾

Las personas que presentan LPF son propensos a desarrollar caries, enfermedad periodontal, maloclusión y necesitan tratamiento odontológico y ortopédico en etapas tempranas del crecimiento. La selección del aparato removible adecuado para redireccionar el crecimiento del maxilar superior requiere un diagnóstico intraoral y extraoral, mediante imagenología tomográfica o radiografías de tipo panorámica y cefálica lateral.⁽³⁾

Las afectaciones más comunes de esta condición son: incompetencia del labial superior y del velo faríngeo, trastornos en la deglución y succión, maloclusión y problemas respiratorios notorios durante el habla. Además, se evidencian varias anomalías a nivel de la lámina dental: agenesia dental, microdoncia, retraso en la formación dental, dientes retenidos o impactados, hipoplasia dental, anodoncia en relación con el lugar de la hendidura, erupción ectópica y erupción tardía.⁽⁵⁾



Luego de la cirugía de palatoplastia, los pacientes que padecen esta entidad tienden a presentar maloclusión clase III debido a la aparición de fibrosis durante la cicatrización que imposibilita el normal crecimiento del maxilar superior, produciendo hipoplasia del maxilar que se distingue por la relación mesial de la arcada dentaria mandibular con respecto al maxilar o por una mordida cruzada anterior. Las tres presentaciones más comunes son: hipoplasia maxilar, prognatismo mandibular y la combinación de ambas.⁽⁶⁻⁹⁾

La intervención odontológica tardía de la maloclusión clase III puede tornarse en severa, dejando como única solución a la intervenciones quirúrgicas ortognáticas en la adultez.^(5,6)

El tratamiento ortopédico de la LPF se realiza con el propósito de redireccionar el crecimiento de óseo maxilar mediante una disyunción que produce una separación de la sutura media palatina. El disyuntor en abanico es un aparato ortopédico que permite agrandar el paladar, ensanchando mayormente los segmentos anteriores que conforman el maxilar, lo que produce una corrección de la mordida cruzada, incrementa del perímetro del arco dentario y reduce la discrepancia hueso-diente.^(10,11)

Al concluir esa fase, el plano sagital se corrige mediante el empleo de una máscara facial. Este aparato ortopédico extraoral estimula el movimiento de protracción del maxilar superior hacia adelante y abajo corrigiendo la mordida cruzada anterior.⁽¹²⁾


La efectividad de la máscara facial en el tratamiento de maloclusión clase III está demostrada, la que debe mantenerse colocada de 12 a 14 horas al día, por un período de 6 a 12 meses, variando en dependencia de la gravedad de la maloclusión y la edad del paciente.^(13,14)

PRESENTACIÓN DEL CASO

Paciente de 12 años de edad, de sexo masculino, proveniente de la ciudad de Cañar, provincia Azuay, Ecuador, aparentemente sano sistémicamente, con cicatriz o fisura notoria en el labio paladar unilateral izquierdo; el que acude en compañía de su madre a la clínica de la carrera de Odontología de la Universidad Católica de Cuenca. A la pregunta con respecto al motivo de la consulta, la madre contestó únicamente: "quiero que le arreglen los dientes a mi hijo".

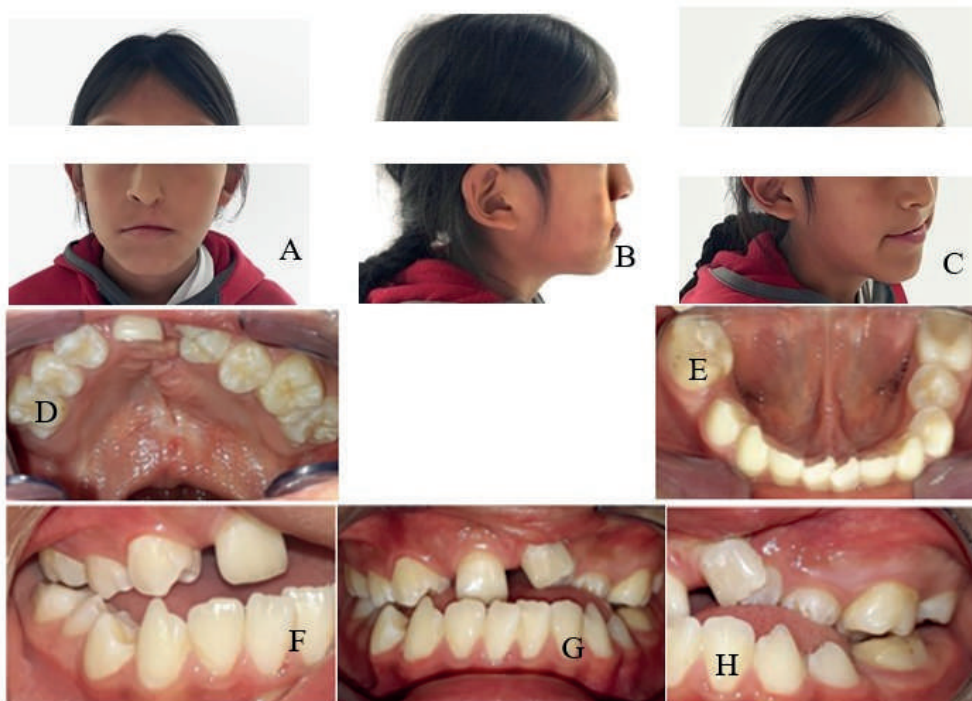
En el examen clínico extraoral se observó secuela del labio y paladar fisurado unilateral izquierda; además de, un tipo facial dolicofacial, tercios asimétricos, tercio inferior facial aumentado, mandíbula normal, base alar izquierda asimétrica, retroquelia de labio superior, proquelia del labio inferior y perfil recto.

La valoración clínica intraoral permitió identificar dentición permanente incompleta (piezas ausentes: 1.2-1.3-2.2-3.5-3.7-4.7), cicatriz de la fisura labio alveolo palatino, arcada superior de forma triangular y maxilar inferior con arcada ovoide.



Los modelos de oclusión posibilitaron evidenciar plano sagital con resalte de -5 mm, clase III molar derecha, clase II molar izquierda y clase canina no determinable bilateral. A nivel vertical, se apreció una sobremordida de 2mm, infra oclusión en las piezas 2.4-2.5, línea media superior desviada 1mm a la derecha en el plano transversal y línea media inferior desviada a 8mm a la izquierda, mordida cruzada posterior bilateral. Mediante el índice Mayoral, se establecieron los siguientes diámetros transversales: 22 mm a nivel de las piezas 1.4-2.4; 35 mm entre las 1.5-2.5 y 54 mm entre las 1.6-26, determinando macrognatismo a nivel de los primeros molares y una discrepancia hueso-diente de -10 mm (figura 1).

Figura 1. Imágenes extraorales e intraorales pretratamiento: A. Perfil frontal. B. Perfil derecho. C. Perfil tres cuartos derechos. D. Oclusal superior. E. Oclusal inferior. F. Lateral derecha. G. Frontal. H. Lateral izquierdo



Fuente: historia clínica del paciente.

La radiografía panorámica mostró una fisura en el nasoalveolo palatina izquierda, agenesia de las piezas 1.2 y 2.2, retención de las piezas 1.3, 2.3 y 3.5; además de la existencia de gérmenes de los terceros molares superiores e inferiores. El análisis de cefalometría mediante programa Dolphin v.11.0 confirmó la presencia de un biotipo dolicofacial y de maloclusión de clase III esquelética, causada por la retrusión maxilar, retroinclinación y retrusión del incisivo superior; así como, protrusión del incisivo inferior (figura 2).




Figura 2. Análisis y trazado cefalométrico pretratamiento: A. Panorámica. B. Trazado cefalométrico con el programa Dolphin v.11.0

	Mediciones	Norma	Pretratamiento
A	S-N	71mm ±2	58,2mm
	Go-Me	71mm ±3	64,9mm
	Ba.N/Pt.Gn	90°±3	84,3°
	FH/N.Po	87°±3	87,4°
	FH/Go.Me	26°±3	30,4°
	Dc.XiXi.Pm	26°±4	34,2°
	SNA	80°±5	72,3°
	S.N/P. Palatino	8,5°	9,6°
	FH/N.A	90°±3	84,5°
	FH/perp.N.A	0mm(±2.3)	-5,4mm
B	SNB	78°±5	74,5°
	S.N/Go.Gn	32°	42,6°
	FH/perp.N.Pg	-8 a -6 mm	-5,0mm
	ANB	2°	-2,2°
	N.Po/A	2±2mm	-2,8mm
	Xi.ENA/Xi.Pm	47°±3	49,3°
	Is/P. palatino	70°±5	80,8°
	Is/A.Po	33,9°±5	0,9°
	Is/S.N	102°±2	79,1°
	Is/A.Po	4 mm	-2,4mm
	IMPA	90°±3	85,5°
	Ii/A.Po	22°±4	26,4°
	li/A.po	1-2mm	5,6mm
	Is-II	130°±6	152,7°
	Plano E	-2,0mm	3,8mm

Fuente: historia clínica del paciente.

Atendiendo al diagnóstico establecido, se diseñó un plan de tratamiento con el objetivo de lograr una expansión esquelética transversal del maxilar superior a nivel de premolares y caninos, buscando mejorar la sobremordida y resalte.

Inicialmente, se colocó un aparato ortopédico de expansión esquelética del maxilar con un tornillo disyuntor en abanico por presentar macrognatismo a nivel de los molares. Este expansor estuvo conformado por dos bandas a nivel de premolares y molares con dos ganchos colocados en las piezas 1.4 y 2.5, para la posterior tracción del maxilar a través del uso de máscara facial y ligas extraorales.

Durante 14 días, se activó el disyuntor en abanico para la apertura transversal del maxilar, aplicando un 1/4 de vuelta al día que permitió alcanzar una abertura de 3,5 mm aproximadamente en la zona anterior. Seguidamente, se procedió con la aplicación de la máscara facial con ligas extraorales de 3/8" de 14 onzas por un mínimo de 12 horas diarias (figura 3).


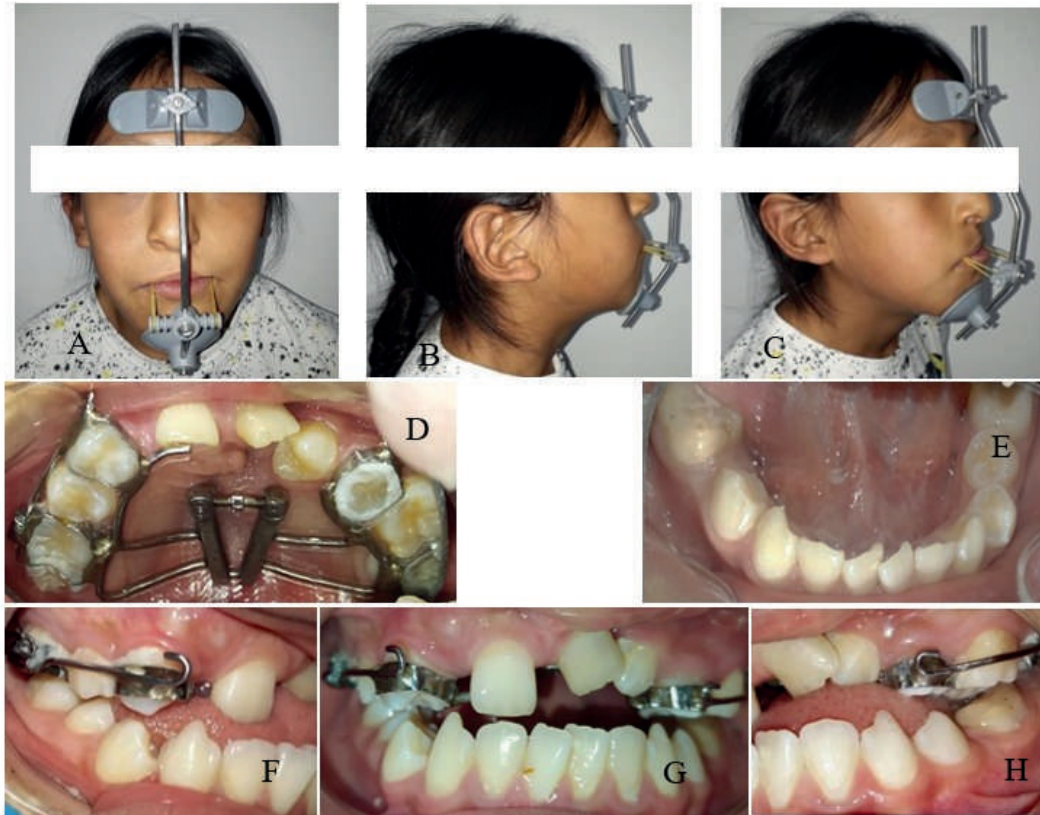


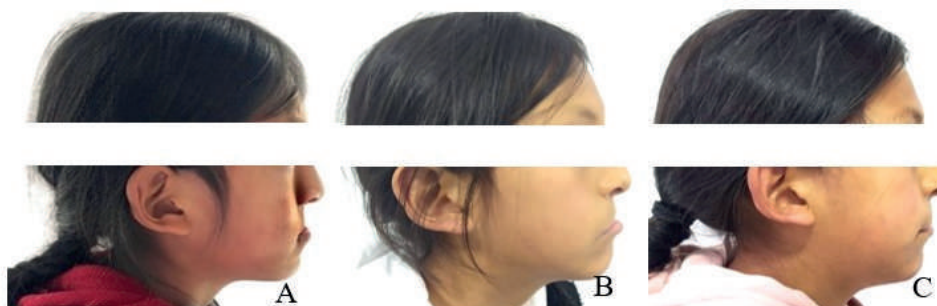
Figura 3. Imágenes extraorales e intraorales después de la disyunción: A. Perfil frontal. B. Perfil derecho. C. Perfil tres cuartos derechos. D. Oclusal superior. E. Oclusal inferior. F. Lateral derecha. G. Frontal. H. Lateral izquierdo




Al séptimo mes de tratamiento el uso de la máscara facial y el disyuntor en abanico, se evidenció cambios faciales (figura 4):

- Perfil convexo.
- Perseverancia de base alar izquierda asimétrica y la posición del labio inferior y mentón
- Ligera proquelia del labio superior.

Figura 4. Imágenes extraorales de perfil: A. Inicial de perfil. B. Durante tratamiento C. Postratamiento



Fuente: historia clínica del paciente.

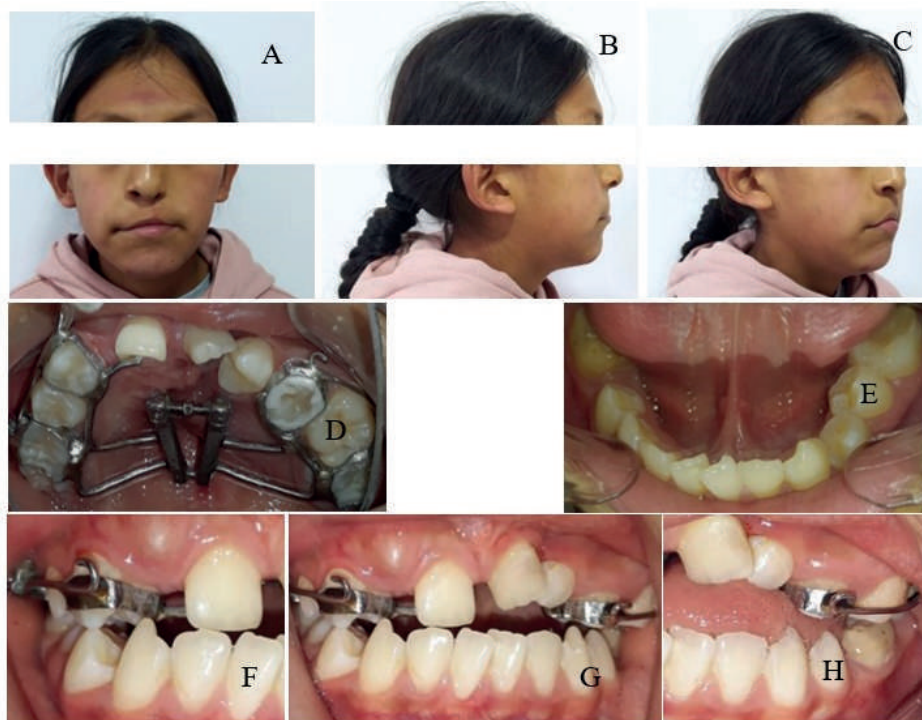

La valoración intraoral al séptimo mes de tratamiento mostró una corrección en el plano sagital, alcanzando un resalte de 0 mm; pero se mantuvo la maloclusión clase molar III derecha y II izquierda. También se observó una mejoría a nivel horizontal al apreciarse que la sobremordida llegó a 0 mm; sin embargo, perseveraron las siguientes características: infraoclusión en las piezas dentales 2.4-2.5, línea media superior desviada 1mm a la derecha y línea media inferior desviada a 8mm a la izquierda y mordida cruzada posterior en las piezas dentales 2.4-2.5 con las 3.3- 3.4.

Además, se estableció un cambio favorable en el diámetro transversal entre las piezas dentales: 1.4-2.4 (26 mm), 1.5-2.5 (43 mm) y 1.6-2.6 (50 mm), evidenciando la presencia de macrognatismo a nivel de los primeros molares.


Se indicaron nuevas radiografías panorámicas y cefálica lateral como medio de seguimiento diagnóstico para interconsulta con cirugía maxilofacial para valorar necesidad de injerto óseo (figura 5).

Figura 5. Imágenes intraorales y extraorales postratamiento: A. Oclusal superior. B. Oclusal inferior. C. Lateral derecha. D. Frontal. E. Lateral izquierdo. F. Perfil frontal. G. Perfil derecho. H. Perfil tres cuartos derechos



Fuente: historia clínica del paciente.

La radiografía panorámica mostró una fisura en nasoalveolo palatina izquierda, agenesia de las piezas dentales 1.2 y 2.2, retención de las 2.3 y 3.5; así como, gérmenes de los terceros molares superiores e inferiores.



El análisis cefalométrico digital postratamiento reveló cambios esqueléticos favorables: aumento de 4,3° en el ángulo SNA, indicando una protrusión del maxilar; mientras que, la medida de SNB mantuvo el valor inicial, pero la maloclusión disminuyó a clase I esquelética con un biotipo dolicofacial, se observó mayor proinclinación y protrusión de los incisivos superiores y presencia de retrusión en los incisivos inferiores (figura 6).


Figura 6. Análisis y trazado cefalométrico postratamiento: A. Panorámica. B. Trazado cefalométrico con el programa Dolphin v.11.0

	Mediciones	Norma	Postratamiento
A	S-N	71mm ±2	59,2 mm
	Go-Me	71mm ±3	7,2 mm
	Ba.N/Pt.Gn	90°±3	82,0°
	FH/N.Po	87°±3	87,9°
	FH/Go.Me	26°±3	32,3°
	Dc.XiXi.Pm	26°±4	28,9°+
	SNA	80°±5	76,6°
	S.N/P. Palatino	8.5°	9,9°
B	FH/N.A	90°±3	88,9°
	FH/perpN.A	0.4 mm (±2.3)	-1,1 mm
	SNB	78°±5	74,6°
	S.N/Go.Gn	32°	42,2°
	B.N/FH	1.8mm (±4.5)	-4,7 mm
	ANB	2°	1,9°
	N.Po/A	2±2mm	1,0 mm
	Xi.ENA/Xi.Pm	47°±3	51,7°
	Is/P. palatino	70°±5	70,3°
	Is/A.Po	33.9°±5	27,2°/
	Is/S.N	102°±2	101,8°
	Is/A.Po	4 mm	2,5 mm
	IMPA	90°±3	88,4°
	Ii/A.Po	22°±4	27,6°
	Ii/A.po	1-2mm	2,8 mm
Is-II	130°±6	125,2°	
Plano E	-2.0 mm	1,8 mm	

Fuente: historia clínica del paciente.

DISCUSIÓN

LPF resulta una malformación cráneo facial notoria a simple vista de origen multifactorial que produce varios trastornos dentoesqueléticos con la capacidad de generar complicaciones en funciones orales como la deglución, el habla y la fonación; por lo que, su terapéutica es multidisciplinaria para tratar las implicaciones estéticas, funcionales y anatómicas.⁽¹⁵⁾



El expansor en abanico es un aparato ortopédico indicado en pacientes con adecuada relación transversal a nivel de los molares y constricción a nivel de los caninos, su activación produce un aumento en la distancia intercanina con menor expansión en la región posterior por la presencia de un tornillo anterior y una bisagra en el sector posterior que limita los efectos en esa región.^(16,17)

Similarmente a lo observado en el presente caso clínico, en una revisión sistemática, Mendoza Gutiérrez et al.⁽¹⁸⁾ concluye que la combinación de la máscara facial y el aparato intraoral Hyrax es efectiva en pacientes con LPF, logrando mejorar la protracción maxilar en pacientes con maloclusión clase III esquelética. Este tratamiento se recomienda para pacientes con edades entre 8 y 9 años por 12 horas diarias durante 7 meses. También, mencionó que existen evidencias de que esta combinación produce cambios esqueléticos en la zona maxilar, aumentando el ángulo SNA en un promedio de 4,78° en el maxilar superior, la reducción del SNB en 2,53° de la mandíbula y el aumento del ANB en 6,25° en cuanto a la relación maxilo-mandibular.

La forma de aplicación y resultados del uso de la máscara facial en el caso clínico tuvo coincidencias con lo reportado por Dogan,⁽¹⁹⁾ quien aplicó 800g de fuerza por lado, obteniendo la protrusión del hueso maxilar luego de 7 meses de tratamiento. A nivel dental no se consiguió cambios dentro de la clase molar y canina; sin embargo, se consiguió una proinclinación y protrusión de los incisivos superiores y una retrusión de los incisivos inferiores.


El disyuntor debe mantenerse en la cavidad oral durante 6 meses como retención, evitando la recidiva de la expansión transversal, la que deberá ser remplazada con un arco transpalatino fijo con extensiones o brazos contorneados en la cara palatina de los dientes.⁽²⁰⁾ Estos pacientes precisan mantener un tratamiento ortodóntico durante el crecimiento craneofacial para ser sometidos a cirugía de corrección de defectos maxilo-mandibulares.⁽²¹⁾

El tratamiento con máscaras faciales y aparatos intraorales deben adecuarse a la necesidad casuística, dependiendo de la severidad de la maloclusión clase III y el tipo de LPF. La efectividad de los resultados terapéuticos pueden verse influenciados por la edad del paciente.^(18,22)

CONCLUSIONES

La expansión y protracción del maxilar superior disminuyó la gravedad de la maloclusión clase III en el caso, llegando a una mordida bis a bis, pudiendo verse afectado el resultado del tratamiento debido a la edad del paciente, el que se encontraba en etapa de crecimiento puberal.

Conflictos de intereses: los autores declaran que no tienen.



Declaración de contribución:


Boris Xavier Uzhca Suárez: revisión de historia clínica y redacción del artículo.

Miriam Verónica Lima Illescas: Asesoría de la investigación, fundamentación teórica y elaboración de corrección de la redacción del artículo.


María José Pugo Sagbay: elaboración de la discusión y análisis de los datos reflejados en los resultados de los métodos diagnósticos.

REFERENCIAS BIBLIOGRÁFICAS

1. Yezioro Rubinsky S, Rengifo Reina HA, Aguilar Meza D. Anomalías dentales en hemiarcada no afectada de sujetos con labio y paladar hendido unilateral no sindrómico. RMO [Internet]. 2020 [citado 14 Ene 2023]; 7(2). Disponible en: <https://www.revistas.unam.mx/index.php/rmo/article/view/75632>. <https://doi.org/10.22201/fo.23959215p.2019.7.2.75632>.
2. Tenelanda López DV, Crespo Mora I, Benítez Pérez G, Sánchez Varela G. Caso clínico: paladar fisurado y su influencia en las funciones del aparato estomatognático. SATHIRI [Internet]. 2019 [citado 17 Ene 2023]; 14(2): 271-277. Disponible en: <https://revistasdigitales.upec.edu.ec/index.php/sathiri/article/view/908>. <https://doi.org/10.32645/13906925.908>.
3. Palmero Picazo J, Rodríguez Gallegos MF. Labio y paladar hendido. Conceptos actuales. Acta Méd Grupo Ángeles. [Internet]. 2019 [citado 25 Ene 2023]; 17(4): 372-379. Disponible en: http://www.scielo.org.mx/scielo.php?script=sci_arttext&pid=S1870-72032019000400372&lng=es.
4. Navas Aparicio MC, Vargas Mora MA. Condición Periodontal de los Dientes Temporales Adyacentes a la Hendidura Alveolar en Pacientes con Labio y Paladar Hendido Unilateral No Sindrómico, Hospital Nacional de Niños “Dr. Carlos Sáenz Herrera”, Caja Costarricense de Seguro Social. Int J Odontostomat [Internet]. 2021 [citado 24 Ene 2023]; 15(4): 1009-1018. Disponible en: http://www.scielo.cl/scielo.php?script=sci_arttext&pid=S0718-381X2021000401009&lng=es. <http://dx.doi.org/10.4067/S0718-381X2021000401009>.
5. Serrano CA, Ruiz JM, Quiceno LF, Rodríguez MJ. Labio y/o paladar hendido: una revisión. Ustasalud [Internet]. 2009 [citado 20 Mar 2023]; 8(1): 44-52. Disponible en: http://revistas.ustabuca.edu.co/index.php/USTASALUD_ODONTOLOGIA/article/view/1180. <https://doi.org/10.15332/us.v8i1.1180>.
6. Ramírez Mendoza J, Muñoz Martínez C, Gallegos Ramírez A, Rueda Ventura M. Maloclusión clase III. Salud en Tabasco [Internet]. 2010 [citado 15 Ene 2023]; 16(2-3), 944-950. Disponible en: <https://www.redalyc.org/articulo.oa?id=48720965007>.



7. García Salinas AR, Guzmán Valdivia I, López Noriega JC, Mosqueda Masa PS, Pérez Sánchez CF, Medina Madera V, et al. Paciente con secuela de labio y paladar hendido. Tratamiento ortodóncico y quirúrgico. *Rev Mex Ortodon* [Internet]. 2019 [Citado 15 Ene 2023]; 7(4): 247-257. Disponible en: <https://www.medigraphic.com/cgi-bin/new/resumen.cgi?IDARTICULO=102026>.
8. Palczikowski LY, Collante de Benitez CI. Diagnóstico de Clase III: Identificación del patrón esqueletal. *Rev Fac Odont* [Internet]. 2016 [Citado 21 Ene 2023]; 9(1): 50-54. Disponible en: <https://revistas.unne.edu.ar/index.php/rfo/article/view/1599>.
9. Rodríguez Riquelme PE, Estrada Vitorino MA, Meneses López A. Tratamiento de la maloclusión Clase III con protracción maxilar: Reporte de Caso. *Rev Estomatol Herediana* [Internet]. 2017 [citado 26 Mar 2023]; 27(3): 180-190. Disponible en: http://www.scielo.org.pe/scielo.php?script=sci_arttext&pid=S1019-43552017000300007&lng=es. <http://dx.doi.org/10.20453/reh.v27i3.3202>.
10. Lopera AM, Botero PM. Tratamiento para la corrección de mordidas cruzadas posteriores bilaterales. *CES Odontol* [Internet]. 2010 [citado 2 Jul 2023]; 23(1). Disponible en: <https://revistas.ces.edu.co/index.php/odontologia/article/view/1210>.
11. Calvo Pérez D, Martínez Brito I, García del Busto CM, Hernández González YO, Saborit Carvajal T. Disyunción Maxilar. *Rev Med Electrón* [Internet]. 2018 [citado 23 Mar 2023]; 40(1): 192-199. Disponible en: http://scielo.sld.cu/scielo.php?script=sci_arttext&pid=S1684-18242018000100019&lng=es.
12. Quintero Benítez M. Máscara facial de protracción como tratamiento para pacientes con maloclusión clase III. *EOUG* [Internet]. 2021 [citado 24 Mar 2023]; 2(2): 14-18. Disponible en: <https://revistas.ug.edu.ec/index.php/eoug/article/view/45>.
13. Mousoulea S, Tsolakis L, Ferdianakis E, Tsolakis AI. The Effect of Chin-cup Therapy in Class III Malocclusion: A Systematic Review. *Open Dent J* [Internet]. 2016 [citado 26 Mar 2023]; 10: 664-679. Disponible en: <https://www.ncbi.nlm.nih.gov/pmc/articles/PMC5204060/#:~:text=Conclusion%3A,the%20hard%20and%20soft%20tissues>.
14. Ramos Zúñiga L, Grageda Núñez E. Tratamiento de una maloclusión CIII tratada con máscara facial, tracción maxilar anclada a miniimplantes y tratamiento ortodóncico. Reporte de un caso. *RMO* [Internet]. 2017 [citado 26 Mar 2023]; 5(3). Disponible en: <https://revistas.unam.mx/index.php/rmo/article/view/62357>.



15. Sánchez Peña MK, Galvis Aricapa JA. Anomalías dentales de los pacientes con labio y paladar hendido: revisión de la literatura. *Rev Nac Odontol* [Internet]. 2019 [citado 27 Mar 2023]; 15(29): 1-17. Disponible en: <https://revistas.ucc.edu.co/index.php/od/article/view/3343>. <https://doi.org/10.16925/2357-4607.2020.01.04>.
16. Garib D, Massaro C, Lauris R. Correcting transverse discrepancies in patients with clefts. En: Pradip R, Travis L. *Cleft and craniofacial orthodontics*. Pondicherry: Wiley Blackwell; 2023.p. 279-296.
17. Figueiredo DS, Bartolomeo FU, Romualdo CR, Palomo JM, Horta MC, Andrade IJ, Oliveira DD. Dentoskeletal effects of 3 maxillary expanders in patients with clefts: A cone-beam computed tomography study. *Am J Orthod Dentofacial Orthop* [Internet]. 2014 [citado 21 Jun 2023]; 146(1): 73-81. Disponible en: <https://pubmed.ncbi.nlm.nih.gov/24975001/>.
18. Mendoza Gutiérrez K, González Carrera MC, Mora Díaz II. Efectividad de la máscara facial y un aparato intraoral en pacientes con labio y paladar hendido: una revisión sistemática. *Univ Odontol* [Internet]. 2014 [citado 27 Mar 2023]; 33(70): 107-119. Disponible en: <https://www.redalyc.org/articulo.oa?id=231239785016>.
19. Dogan S. The effects of face mask therapy in cleft lip and palate patients. *Ann Maxillofac Surg* [Internet]. 2014 [citado 29 Mar 2023]; 2(2): 116-120. Disponible en: <https://www.ncbi.nlm.nih.gov/pmc/articles/PMC3591070>.
20. Lima AL, Lima RMA, Bolognese AM. Long-term clinical outcome of rapid maxillary expansion as the only treatment performed in class I malocclusion. *Angle orthod* [Internet]. 2005 [citado 21 Jun 2023]; 75(3): 416–20. Disponible en: <https://meridian.allenpress.com/angle-orthodontist/article/75/3/416/58242/Long-term-Clinical-Outcome-of-Rapid-Maxillary>. [https://doi.org/10.1043/0003-3219\(2005\)75\[416:LCOORM\]2.0.CO;2](https://doi.org/10.1043/0003-3219(2005)75[416:LCOORM]2.0.CO;2).
21. Freitas J, Neves L, Almeida A, Garib D, Suedam I, Yaedú R. et al. Rehabilitative treatment of cleft lip and palate: experience of the Hospital for Rehabilitation of Craniofacial Anomalies-USP (HRAC-USP)-part 2: pediatric dentistry and orthodontics. *J Appl Oral Sci* [Internet] 2012. [citado 21 Jun 2023]; 20(2): 268–281. Disponible en: <https://www.scielo.br/j/jaos/a/QNDFPKGm5KVmYjtMwkrbnTS/?lang=en>. <https://doi.org/10.1590/s1678-77572012000200024>.
22. Torres Tagawa D, Loyo Sérvulo da Cunha Bertoni C, Estrada Mari MA, Redivo Junior M, de Arruda Aida LA. Orthopedic treatment of Class III malocclusion with rapid maxillary expansion combined with a face mask: a cephalometric assessment of craniofacial growth patterns. *Dental Press J Orthod* [Internet]. 2012 [citado 29 Mar 2023]; 17(3): 118–124. Disponible en: <https://www.scielo.br/j/dpjo/a/NDSbrsF6CpnX3KWgt6CLjCG/?lang=en>.