

Manejo laparoscópico de hernia diafragmática traumática: reporte de un caso
Laparoscopic management of traumatic diaphragmatic hernia: a case report

<https://doi.org/10.37135/ee.04.09.04>

Autores:

Sebastián Alejandro Pástor Romero¹ - (<https://orcid.org/0000-0001-9401-0389>)

Génesis Gardenia Vélez Bastidas² - (<https://orcid.org/0000-0002-0405-5979>)

¹Hospital General IESS, Riobamba, Ecuador.

²Universidad Nacional de Chimborazo, Riobamba, Ecuador.

Autor de correspondencia: Génesis Gardenia Vélez Bastidas, Carrera de Medicina, Facultad de Ciencias de la Salud, Universidad Nacional de Chimborazo; Av. Antonio José de Sucre; Correo: gardevelez6@hotmail.com; teléfono 0981290944.

RESUMEN

La hernia diafragmática traumática representa un reto al momento del diagnóstico. Una detección oportuna permite establecer un correcto tratamiento quirúrgico. Se presenta el caso de un paciente masculino de 37 años de edad con antecedente de trauma torácico por arma blanca 4 años antes; quien acude por cuadro de dolor abdominal intenso localizado en epigastrio que se irradia a hipocondrio izquierdo de aparición súbita 72 horas antes de su ingreso. Al examen físico murmullo vesicular disminuido en campo pulmonar izquierdo, y abdomen doloroso a la palpación a nivel de epigastrio e hipocondrio izquierdo. En exámenes de laboratorio no se evidencian alteraciones, mientras que la tomografía reporta hernia diafragmática izquierda; la misma que fue resuelta quirúrgicamente mediante técnica laparoscópica.

Palabras clave: Hernia diafragmática traumática, heridas penetrantes, traumatismos torácicos, laparoscopia.

ABSTRACT

Traumatic diaphragmatic hernia represents a challenge at diagnosis. A timely detection allows to establish a correct surgical treatment. It is presented the case of a 37-year-old male patient with a history of stabbing chest trauma 4 years earlier; who comes for symptoms of intense abdominal pain located in the epigastrium that radiates to the left hypochondrium of sudden onset 72 hours before admission. On physical examination, vesicular murmur decreased in the left lung field, and a painful abdomen on palpation at the level of the epigastrium and left hypochondrium

were showed. Laboratory tests did not show any alterations, but tomography reports a left diaphragmatic hernia; this one was solved surgically by laparoscopic technique.

Keywords: Hernia, Diaphragmatic, Traumatic; Wounds, Penetrating; Thoracic Injuries; laparoscopy.

INTRODUCCIÓN

Las hernias diafragmáticas (HD) se clasifican tradicionalmente como: congénitas y adquiridas; aunque, actualmente, en el adulto resulta más acertado tipificarlas atendiendo a su origen: traumáticas y no traumáticas. Estas últimas, comprenden a las congénitas de Morgagni y de Bochdalek.⁽¹⁾ En el caso de la traumática suelen encontrarse en pacientes sometidos a exploración quirúrgica posterior a trauma contuso y en menor medida al penetrante.⁽²⁾ También existen reportes atribuidos a traumatismos iatrogénicos, en ocasiones relacionados con la inserción de tubos torácicos.

Con respecto a la hernia diafragmática traumática (HDT), esta constituye una complicación grave posterior a un traumatismo abdominal o torácico; su incidencia a nivel mundial es de alrededor del 0,8% al 5%, la que se presenta con mayor frecuencia en hombres. La probabilidad de aparición de esta entidad resulta de alrededor del 5% cuando es ocasionada por un impacto de alta magnitud; esta es más frecuente en el lado izquierdo y sus dimensiones son mayores en los casos provocados por trauma contuso.^(3,4)

El mecanismo de lesión (MOI, por sus siglas en inglés) es un determinante en la valoración de la existencia de una lesión diafragmática traumática (LDT).⁽⁵⁾ El diagnóstico clínico de esa patología resulta un reto para el personal de salud destinado a la atención de urgencias y emergencias médicas, pues este tipo de lesiones suelen permanecer latentes; sin un diagnóstico temprano, tiene la capacidad de provocar secuelas graves debido al posible desarrollo de herniación con desplazamiento de órganos intraabdominales, además de compromiso respiratorio.⁽⁶⁾

Las lesiones diafragmáticas son poco frecuentes, constituyen las lesiones comúnmente mal diagnosticadas en pacientes con trauma. Entre sus consecuencias tardías se pueden mencionar las complicaciones pulmonares, dolor abdominal crónico u obstrucción intestinal aguda, hernia visceral intratorácica con estrangulación; al respecto se reporta una tasa de mortalidad del 30% al 60%.^(7,8)

El tamaño del defecto herniario define la posibilidad de su reparación primaria. Los cirujanos han observado que rara vez este es bilateral; generalmente, se repara a través de abordaje abdominal, aunque existen reportes exitosos en su corrección mediante procedimientos quirúrgicos torácicos, abdominotorácicos y laparoscópicos o toracoscópicos. Los avances tecnológicos en el

equipamiento laparoscópico han constituido a ese tipo de procedimiento como una alternativa cada vez más viable.⁽⁹⁾

En relación con lo anterior, se presenta el caso de un paciente con hernia diafragmática postraumática de presentación tardía.

PRESENTACIÓN DEL CASO

Paciente masculino de 37 años de edad, soltero, mestizo, ecuatoriano, nacido y residente en la ciudad de Riobamba; el que labora como dependiente en una gasolinera, declaró tener instrucción secundaria completa, practicante religioso del cristianismo protestante.

Con respecto a los antecedentes patológicos, se reportó tratamiento por gastropatía erosiva con historial de varios internamientos hospitalarios de urgencia debido a reagudizaciones, cuadro con alrededor de 2 años de evolución. También informó que 4 años antes fue víctima de trauma torácico penetrante por arma blanca, requiriendo tratamiento de toracostomía.

El individuo en cuestión acude al servicio de emergencia del Hospital IESS Riobamba por presentar dolor a nivel de epigastrio que irradia hacia hipocondrio izquierdo, con 72 horas de evolución según fecha aparente y de un año atendiendo a fecha real, acompañado de malestar general. Este cuadro tuvo un inicio súbito, de tipo urente, continuo, con intensidad de 8 sobre 10 en la escala de EVA. La causa aparente se atribuye a una ingesta de comida copiosa.

Al examen físico se observó paciente consciente, orientado en tiempo, espacio y persona, hidratado, afebril, álgico e irritable.

SIGNOS VITALES:

T.A: 140/75 F.C: 90 F.R: 18T°: 37,5 SAT: 93% A.A

CABEZA Y CUELLO: Normal

TÓRAX: simétrico, expansibilidad conservada, presencia de 2 cicatrices, una de aproximadamente 5 cm a nivel de hemitorax posterior izquierdo y otra de 2 cm a nivel de 5to espacio intercostal que corresponde a toracostomía previa.

PULMONES: murmullo vesicular disminuido en el pulmón izquierdo, pulmón derecho ventilado, no existe la presencia de ruidos sobreañadidos.

CORAZON: normal

ABDOMEN: suave, depresible, doloroso a la palpación superficial y profunda a nivel de epigastrio e hipocondrio izquierdo, ruidos hidroaéreos presentes.

Se decide su hospitalización en el Servicio de Medicina Interna, en el área de gastroenterología, por un diagnóstico presuntivo de gastropatía crónica versus úlcera gástrica; donde se indican exámenes de biometría hemática y química sanguínea, cuyos valores estuvieron dentro de los rangos normales.

Además, se realizó estudio imagenológico mediante radiografía de tórax y de abdomen; en la primera se reportaron hilios pulmonares congestivos con infiltrados alveolares difusos en la base pulmonar izquierda y derrame pleural en el izquierdo (anexos, figura 1); mientras que en la segunda se apreció dilatación de asas colónicas con presencia de haustras y rotoescoliosis lumbar levoconvexa (anexos, figura 2).

Durante el segundo día de hospitalización, el paciente permanece con indicaciones de suspensión de la alimentación vía oral; sin embargo, manifiesta dolor de gran intensidad siendo necesario la administración de Fentanilo en bomba a dosis respuesta, acompañado de Omeprazol por antecedente personal patológico de gastropatía. Ante la persistencia del dolor, el gastroenterólogo indica endoscopia digestiva por vía alta, sin que se reportaran alteraciones al respecto. En consecuencia, los especialistas tomaron la decisión de realizar una tomografía contrastada de abdomen, detectando hernia diafragmática izquierda en cuyo contenido se apreciaba parte del epiplón y del intestino, con desplazamiento hacia cavidad torácica (anexos, figura 3). El resto de los órganos sin alteraciones y sin presencia de dificultad respiratoria.

Atendiendo a los nuevos hallazgos, se realiza una interconsulta con especialista de cirugía general para valorar conducta a seguir y deciden resolución quirúrgica por vía laparoscópica, indicando los respectivos exámenes preoperatorios. Durante la cirugía se corrobora el diagnóstico imagenológico, procediendo a realizar una rafia diafragmática izquierda en lesión de aproximadamente 6 cm de diámetro, la que afectaba parte del colon transversal y descendente, epiplón y asa de intestino delgado; además, se detectó adherencia de epiplón a pleura parietal izquierda y presencia de aproximadamente 300 ml de líquido sero-hemático en hemitórax izquierdo. (anexos, figura 4). El cirujano colocó un drenaje de Jackson Pratt abdominal y tubo torácico izquierdo, que fueron retirados a las 48 horas.

El paciente evolucionó satisfactoriamente durante el posoperatorio, manifestando una mejoría acelerada y creciente; por lo que fue dado de alta al tercer día posquirúrgico sin que se observaran nuevas complicaciones, con la indicación de seguimiento en consulta externa, donde le retiraron las suturas a los siete días, observando remisión total de la sintomatología.

DISCUSIÓN

Las hernias diafrágicas pueden ser congénitas (CDH, por sus siglas en inglés) o adquiridas (traumáticas). En algunos casos, las primeras no son detectadas hasta la adultez por permanecer asintomáticas o ser diagnosticadas como hallazgo ante un traumatismo;⁽¹⁰⁾ las que pueden presentarse como una lesión aislada o como parte de un síndrome.⁽¹¹⁾ Estas tienen una incidencia aproximada de 1 por cada 2000-5000 nacidos vivos y en el 50% de los casos presentan otras anomalías congénitas asociadas.⁽¹²⁾

Lee⁽¹³⁾ coincide con Grimes, quien describe tres fases de rotura del diafragma:

- Aguda, presente en el momento de la lesión del diafragma.
- Retardada, asociada con una hernia transitoria en las vísceras, lo que explicaría la presencia de síntomas inespecíficos intermitentes o ausentes.
- Obstruktiva, relacionado con complicaciones producidas por hernia de larga evolución, la que se manifiesta como obstrucción, estrangulación y/o ruptura (fase en la que se encontraba el paciente del caso que se presenta).

La ocurrencia de hernias diafrágicas debido a lesiones inadvertidas se calcula que se presentan con una frecuencia entre el 7 y el 66%;⁽¹⁴⁾ por lo que ante cualquier sospecha clínica resulta necesario la indicación de los exámenes imagenológicos pertinentes, entre los que se recomienda el uso de la tomografía computarizada siempre que sea posible, pues posee alta precisión para el diagnóstico al respecto (61%-87% de sensibilidad y 72%-100% de especificidad).⁽¹⁵⁾ Los especialistas que atendieron el caso en cuestión utilizaron ese medio para lograr establecer un diagnóstico definitivo y aplicar tratamiento en consecuencia.

La resolución definitiva ante una HDT es quirúrgica, esta debe realizarse tempranamente para evitar complicaciones como: abdomen agudo obstructivo con estrangulación, compromiso respiratorio y otras. Luego de un traumatismo abdominal, la laparotomía se emplea frecuentemente como un medio de diagnóstico y tratamiento, incluyendo ante la sospecha de HDT. Este recurso resulta válido en los casos de presentación tardía (tal como ocurrió en el caso que se reporta).⁽¹⁶⁾

Ante un diagnóstico de HDT, el tamaño de del defecto debe ser considerado para establecer el método a seguir durante el procedimiento de corrección: si es pequeño, puede suturarse; pero los grandes (> 10 cm²) necesitarán el uso de refuerzo protésico.⁽¹⁷⁾

La cirugía mínimamente invasiva permite una resolución adecuada de la HDT; a la vez que disminuye el dolor postoperatorio, la estancia hospitalaria y muchas de las posibles complicaciones quirúrgicas y posquirúrgicas en comparación con la cirugía abierta.^(18,19,20)

CONCLUSIONES

El paciente del caso que se presenta fue diagnosticado con HDT mediante el uso de tomografía computarizada, cuando ya se encontraba en la fase obstructiva. La presencia y persistencia de la sintomatología clásica, además de los datos recolectados durante la anamnesis, condujeron a la toma de esa decisión diagnóstica.

La resolución definitiva se realizó mediante procedimiento quirúrgico con abordaje mínimamente invasivo, lo que posibilitó la rápida y exitosa evolución del paciente.

Conflictos de intereses: los autores declaran que no existen.

Declaración de contribución

GG Vélez realizó la recolección de datos, edición y discusión del caso

SA Pástor trabajó en la concepción, edición y redacción final.

REFERENCIAS BIBLIOGRÁFICAS

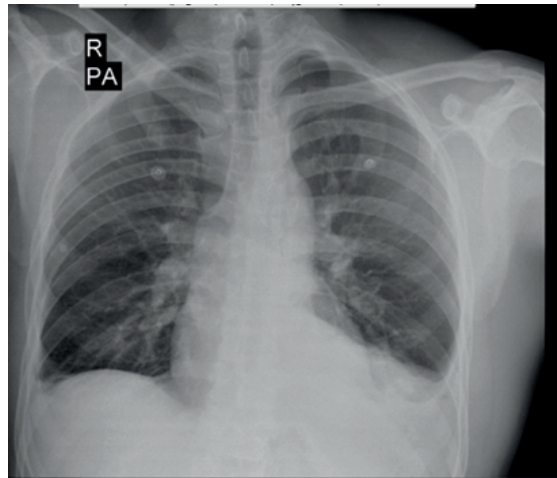
1. Carbonell F, Moreno A. Eventraciones, otras hernias de pared y cavidad abdominal. Vol 1. 1a ed. Valencia: Gráficas Vimar; 2012.
2. Panda A, Kumar A, Gamanagatti S, Patil A, Kumar S, Gupta A. Traumatic diaphragmatic injury: A review of CT signs and the difference between blunt and penetrating injury. *Diagn Interv Radiol* [Internet]. 2014 [citado 04 Jun 2019]; 20: 121-8. Disponible en: <https://www.ncbi.nlm.nih.gov/pubmed/24412818>. DOI: 10.5152/dir.2013.13248.
3. Sala C, Bonaldi M, Mariani P, Tagliabue F, Novellino L. Right post-traumatic diaphragmatic hernia with liver and intestinal dislocation. *Journal of Surgical Case Reports* [Internet]. 2017 [citado 04 Jun 2019]; 3: 1-2. Disponible en: <https://www.ncbi.nlm.nih.gov/pmc/articles/PMC5400456/>. DOI: 10.1093/jscr/rjw220.
4. Abdelshafy M, Khalifa Y. Traumatic diaphragmatic hernia challenging diagnosis and early management. *Journal of the Egyptian Society of Cardio-Thoracic Surgery* [Internet]. 2018 [citado 04 Jun 2019]; 26: 229-227. Disponible en: <https://www.sciencedirect.com/science/article/pii/S1110578X18300646>. DOI: 10.1016/j.jescts.2018.07.001.
5. Petrone P, Asensio J, Marini C. Diaphragmatic injuries and post-traumatic diaphragmatic hernias. Elsevier. *Current Problems in Surgery* [Internet]. 2017 [citado 05 Jun 2019]; 54: 11-32. Disponible en: <https://www.ncbi.nlm.nih.gov/pubmed/28212818>. DOI: 10.1067/j.cpsurg.2016.11.001

6. Chen HW, Wong YC, Wang LJ, Fu CJ, Fang JF, Lin BC. Computed tomography in left-sided and right-sided blunt diaphragmatic rupture: Experience with 43 patients. *Clin Radiol* [Internet]. 2010 [citado 04 Jun 2019]; 65: 206-12. Disponible en: <https://www.ncbi.nlm.nih.gov/pubmed/20152276>. DOI: 10.1016/j.crad.2009.11.005.
7. Nchimi A, Szapiro D, Ghaye B, Willems V, Khamis J, Haquet L, et al. Helical CT of blunt diaphragmatic rupture. *AJR Am J Roentgenol* [Internet]. 2005 [citado 05 Jun 2019]; 184: 24-30. Disponible en: <https://www.ncbi.nlm.nih.gov/pubmed/15615945>. DOI: 10.2214/ajr.184.1.01840024.
8. Dinc T, Ilgaz S, Coskun F. Late Onset Traumatic Diaphragmatic Herniation Leading to Intestinal Obstruction and Pancreatitis: Two Separate Cases. *Hindawi Publish Corpor Case Rep in Emerg Med* [Internet]. 2015 [citado 06 Jun 2019]; 2015: [Aprox. 4 p.]. Disponible en: <https://www.hindawi.com/journals/criem/2015/549013/>. DOI: 10.1155/2015/549013.
9. Bhatti U, Dawani S. Large bowel obstruction complicating a posttraumatic diaphragmatic hernia. *Singapore Med J* [Internet]. 2015 [citado 07 Jun 2019]; 56(4): e56-e58. Disponible en: <https://www.ncbi.nlm.nih.gov/pmc/articles/PMC4415106>. DOI: 10.11622/smedj.2015061.
10. Palanivelu C, Rangarajan M, Rajapandian S, Amar V, Parthasarathi R. Laparoscopic repair of adult diaphragmatic hernias and eventration with primary sutured closure and prosthetic reinforcement: a retrospective study. *Surg Endosc* [Internet]. 2009 [citado 07 Jun 2019]; 23: 978–985. Disponible en: <https://www.ncbi.nlm.nih.gov/pubmed/19288159>. DOI: 10.1007/s00464-008-0294-1.
11. Chandrasekharan P, Rawat M, Madappa R, Rothstein D, Lakshminrusinha. Congenital Diaphragmatic hernia – a review. *Maternal Health, Neonatology, and Perinatology*. [Internet]. 2017 [citado 07 Jun 2019]; 3: 6. Disponible en: <https://www.ncbi.nlm.nih.gov/pmc/articles/PMC5356475/>. DOI: 10.1186/s40748-017-0045-1
12. Lazo J, Esquijarosa B, Amado A. Hernia diafragmática congénita izquierda de manifestación tardía. *Rev Cienc Méd Pinar del Río* [Internet]. 2018 [citado 07 Jun 2019]; 22(3): 614-622. Disponible en: <http://scielo.sld.cu/pdf/rpr/v22n3/rpr22318.pdf>.
13. Jee Y. Laparoscopic diaphragmatic hernia repair using expanded polytetrafluoroethylene (ePTFE) for delayed traumatic diaphragmatic hernia. *Wideochir Inne Tech Maloinwazy jne* [Internet]. 2017 [citado 08 Jun 2019]; 12(2): 189–193. Disponible en: <https://www.ncbi.nlm.nih.gov/pmc/articles/PMC5502331/>. DOI: 10.5114/wiitm.2017.66373.

14. Vázquez J, Arriola J, Quiroga A. Ruptura diafragmática postraumática de presentación tardía. A propósito de dos casos. *Neumol Cir Torax* [Internet]. 2018 [citado 08 Jun 2019]; 77(2): 151-156. Disponible en: <https://www.medigraphic.com/cgi-bin/new/resumen.cgi?IDARTICULO=80482>.
15. Bonatti M, Lombardo F, Vezzali N, Zamboni G, Bonatti G. Blunt diaphragmatic lesions: Imaging findings and pitfalls. *World Journal of Radiology* [Internet]. 2016 [citado 08 Jun 2019]; 8(10): 819–828. Disponible en: <https://www.ncbi.nlm.nih.gov/pmc/articles/PMC5084060/>. DOI: 10.4329/wjr.v8.i10.819.
16. Fangbiao Z, Chunhui Z, Chun Z, Hongcan S, Xiangyan Z, Tu Shaosong T. Thoracotomy for Traumatic Diaphragmatic Hernia. *Indian J Surg* [Internet]. 2016 [citado 08 Jun 2019]; 78(5): 371–374. Disponible en: <https://www.ncbi.nlm.nih.gov/pmc/articles/PMC5127984/>. DOI: 10.1007/s12262-016-1484-z.
17. Kitano Y, Lally K, Lally A. Congenital diaphragmatic hernia study group: late-presenting congenital diaphragmatic hernia. *Journal of Pediatric Surgery*. [Internet]. 2005 [citado 09 Jun 2019];40(12):1839–1843. Disponible en: <https://www.ncbi.nlm.nih.gov/pubmed/16338301>. DOI: 10.1016/j.jpedsurg.2005.08.023.
18. Saroj S. K., Kumar S., Afaq Y., Bhartia A. K., Bhartia V. K. Laparoscopic repair of congenital diaphragmatic hernia in adults. *Minim Invasive Surg*. [Internet]. 2016 [citado 09 Jun 2019]; 2016. Disponible en: <https://www.ncbi.nlm.nih.gov/pmc/articles/PMC5198190/>. DOI: 10.1155/2016/9032380
19. Nguyen P, Davis B, Tran DD. Laparoscopic Repair of Diaphragmatic Rupture: A Case Report with Radiological and Surgical Correlation. *Case Rep Surg*. [Internet]. 2017 [citado 10 Jun 2019];2017: 4159108. Disponible en: <https://www.ncbi.nlm.nih.gov/pmc/articles/PMC5585677/>. DOI: 10.1155/2017/4159108.
20. Raikhy A, Atreya A, Babu A, Ghosh H, Bhartia V. Laparoscopic Repair of Morgagni and Larrey's Hernia, a Rare Presentation: A Case Report and Review Literature. *Journal of Minimally Invasive Surgical Sciences*. [Internet]. 2018. [citado 10 Jun 2019]; 7(2). Disponible en: <http://minsurgery.com/en/articles/68573.html>. DOI: 10.5812/minsurgery.68573.

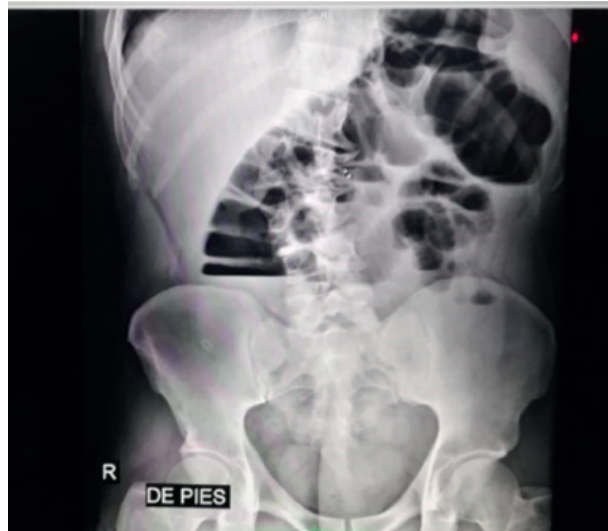ANEXOS

Figura 1. Radiografía de tórax



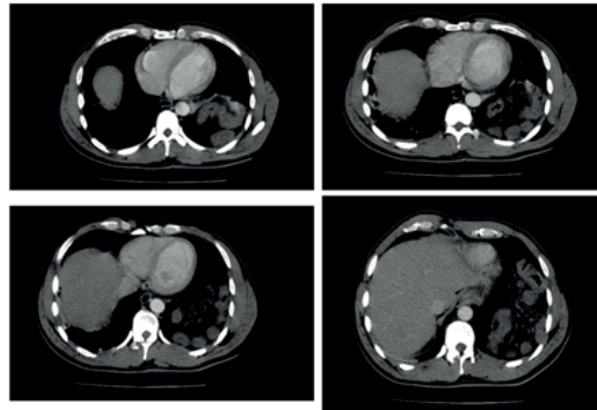
Hilos pulmonares congestivos con infiltrados alveolares difusos en base pulmonar izquierda, derrame pleural izquierdo.

Figura 2. Radiografía de abdomen



Rotoscoliosis lumbar levoconvexa, dilatación colónica con presencia de haustras

Figura 3. Tomografía de abdomen con contraste



Hernia diafragmática izquierda con contenido epiploico e intestinal

Figura 4. Herniorrafia diafragmática con técnica mínimamente invasiva

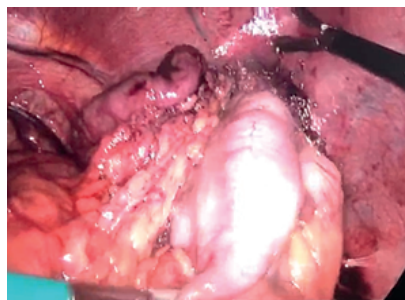


Figura 4A

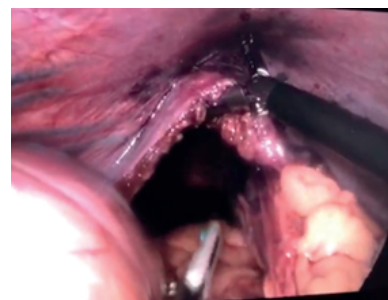


Figura 4B

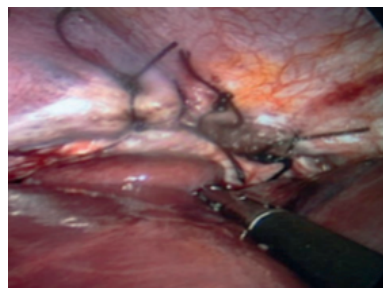

Figura 4C

En la imagen 4A se observa la hernia diafragmática incarcerada, la imagen 4B muestra el defecto posterior a la reducción del contenido herniario, finalmente la imagen 4C evidencia la reparación mediante rafia del diafragma.

Recibido: 25 de julio de 2019

Aprobado: 19 de octubre de 2019